

Kanker Lidah

KANKER LIDAH

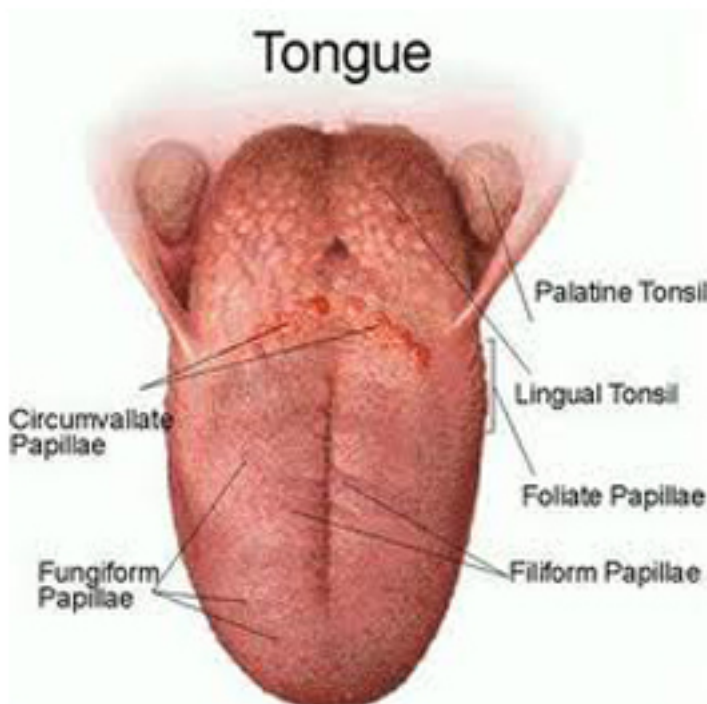


Kabar duka datang dari aktris cantik Cecillia Putty Vickend (26 tahun). Di usianya yang masih muda ia harus berjuang melawan kanker lidah yang menggerogoti tubuhnya sejak dua tahun lalu. Menurut penuturan sahabatnya, Rania, Cecil menghembuskan nafas terakhir di Rumah Sakit Pertamina Pusat, Rabu malam, 26 Desember 2012, pukul 19.20 WIB.

Awalnya Cecil menderita sakit sariawan di tepi kiri lidahnya selama 2 tahun yang tak kunjung sembuh, kemudian terkena vertigo akut. Setelah berobat kesana kemari barulah ketahuan bahwa ia terkena penyakit Kanker Lidah.

Saya pribadi sempat tertegun mendengar penyakit kanker jenis ini, karena baru kali ini saya mendengarnya.

Mari kita meyimak apa dan bagaimana kanker lidah itu.



Gambar Kanker Lidah

Kanker Lidah sangat terbelang asing pada masyarakat, karena sedikit orang yang baru terkena Kanker Lidah.

Penyakit kanker dapat menyerang sejumlah organ di tubuh manusia, termasuk di bagian lidah. Kanker lidah dapat menyebabkan kematian, namun bisa disembuhkan dengan deteksi dan pemeriksaan sejak dini.

Penyebab kanker lidah:

1. Trauma yang berulang pada lidah, misalnya lidah sering tergigit
2. Mengonsumsi sirih yang lama
3. Mengunyah tembakau

Pengobatan utama: Amputasi lidah (lidah dipotong)

Cara mencegah kanker lidah:

1. Menjaga kebersihan mulut dengan rutin, misalnya menyikat gigi
2. Deteksi dini jika lidah terluka
3. Menghindari makanan yang bisa menyebabkan iritasi mulut, misalnya menyirih, mengunyah tembakau

Gejala kanker lidah:

Gejalanya mirip sariawan tapi sariawan yang tak kunjung sembuh selama berminggu-minggu.

Ada luka kecil di lidah dan jika diraba ada pengerasan disekitar luka dan terjadi di satu bagian lidah terus menerus.

Gejala sariawan yaitu luka terasa lunak dan tempatnya berpindah-pindah.

GEJALA DINI KANKER LIDAH

Sebagian besar dari kanker lidah, terjadi di bagian mukosa. Gejala dini kanker lidah adalah ketidaknyamanan dilidah, nyeri, adanya lesi di lidah dengan ukuran 1-2cm. Gejala kanker lidah dibagi 3, yaitu, sariawan, eksogen dan infiltrasi. Gejala eksogen adalah seperti bisul berbentuk seperti kembang kol, disertai nyeri, dan nyeri di daerah telinga dan temporal. Lesi juga berkomplikasi bila terinfeksi; mungkin pendarahan, berbau busuk, keterbatasan penggunaan fungsi lidah, kesulitan makan, kesulitan berbicara, airliur sulit di kontrol.

GEJALA LANJUT KANKER LIDAH

Pada stadium ini, kankernya sudah berkembang melampaui bagian tengah lidah, dan sudah terjadinya penyebaran ke kelenjar getah bening. Biasanya rute penyebarannya adalah ke kelenjar getah bening servikal, yang lalu diikuti ke kelenjar getah bening submental dan sekelompok getah bening dalam lainnya. Tingkat penyebarannya cukup cepat, jadi sebaiknya segera menjalani pengobatan sebelum parah.

Artikel ini bisa di download disini: [KANKER-LIDAH.pdf](#)

Penulis: Anita Handayani (<http://anitanet.staff.ipb.ac.id>)